

Guideline:

Vorgehen  
bei  
Zervix-  
abstrich

# Guideline zum Vorgehen bei suspektem und positivem zytologi- schen Abstrich der Cervix Uteri

Kommission Qualitätssicherung

© by SGGG

Sept. 2001  
Version 1.9

S. Heinzl, A. Almendral, P. D. Hagmann, J. Obwegeser, R. Steiner,  
G. Szalmay, E. Wight



SGGG

Guideline:

Vorgehen  
bei  
Zervix-  
abstrich

© by SGGG

Sept. 2001  
Version 1.9

## Präambel

### Präambel

Im weiten Bereich der Qualitätssicherung im Gesundheitswesen stellen Guidelines ein wichtiges und sinnvolles Segment dar, welches der Ärztin und dem Arzt in komplexen und sich rasch verändernden Fragestellungen in Diagnose, Therapie und medizinischer Technik eine wertvolle Hilfeleistung bietet. Guidelines sollen sich auf Evidenz basierten Publikationen und Expertenmeinungen abstützen und stellen damit den aktuellen Stand des Wissens dar. Sie gelten für den Regelfall; sie sind somit keine in jedem Einzelfall gültige Handlungsanweisungen und damit auch keine Untersuchungs- und Behandlungsalgorithmen. Sie lassen der Ärztin und dem Arzt die Entscheidung offen, allenfalls von ihnen abzuweichen. Die individuelle Situation der Patientin, des Patienten – insbesondere bei Polymorbidität – ist zu berücksichtigen und zwingt unter Umständen dazu, von den Vorgaben einer Guideline abzuweichen. Ein solches Vorgehen kann und sollte begründet werden. Sofern eine Guideline gewisse qualitative Kriterien und Anforderungen erfüllt, ist sie ein geeignetes Mittel, den medizinischen Entscheidungsprozess zu erleichtern und damit auch die Qualität der ärztlichen Versorgung zu verbessern, auch wenn es äusserst schwierig ist, das Resultat der Anwendung einer Guideline zu evaluieren. Die Erarbeitung einer Guideline erfordert Zeit, Geduld und viel Engagement einer Expertengruppe. Ist die Guideline nach den Prinzipien der Evidence-based Medicine und eines Expertenkonsensus erstellt, so müsste sie eigentlich weltweit immer identisch sein. Gesundheitssysteme, Ausbildung der Ärztinnen und Ärzte, Behandlungstraditionen, ethische und religiöse, sowie epidemiologische Unterschiede können jedoch eine Guideline beeinflussen, so dass sie nicht telquel von einem anderen Land übernommen werden kann.

Experten: Prof. Dr. S. Heinzl, Prof. Dr. A. Almendral, Dr. P. D. Hagmann, Dr. J. Obwegeser, PD Dr. R. Steiner, Dr. G. Szalmay, Dr. E. Wight

## 1. Einführung

### 1.1. Relevanz des Themas

Das Zervixkarzinom ist das häufigste Genitalkarzinom weltweit. Allerdings verzeichnen die industrialisierten Länder dank der primären und sekundären Prävention eine geringere Häufigkeit. Ein deutlicher Rückgang zeigte sich vor allem in Europa im Verlaufe der letzten 40 Jahre. Einen nicht unwesentlichen Anteil haben dabei die Vorsorgeuntersuchungen, insbesondere der zytologische Abstrich nach Papanicolaou (6, 7, 16, 21, 26, 27, 31, 40, 47, 48, 54, 60, 61, 66, 70, 75, 80, 85). Mit dem Zervixabstrich sollen in erster Linie Vorstadien des Zervixkarzinoms entdeckt werden.

Die gute Zugänglichkeit der Zervix ermöglicht es, bereits Vorstufen und Frühformen zu erkennen. Dazu gibt es 2 etablierte, sich ergänzende Methoden: die Zytologie und die Kolposkopie. Beide Methoden haben ihre Vor- und Nachteile, wobei sich die Zytologie als Screening-Methode vor allem in den angelsächsischen Ländern besser durchgesetzt hat. Idealerweise werden beide Methoden miteinander kombiniert (8, 16, 23, 46, 70, 80). Muss man sich aus Kostengründen auf eine Methode beschränken, ist die Zytologie zu favorisieren (6, 9, 11, 18, 47, 77).

Die Zytologie lässt aus der Qualität und der Quantität der Zellveränderungen Rückschlüsse auf den Schweregrad der Läsion ziehen. Nachteilig sind mögliche falsche Resultate. Man rechnet mit bis zu 40 % falsch negativen und mit 1 – 5 % falsch positiven Befunden. Die Qualität des zytologischen Abstriches hängt in hohem Masse von der Abstrichtechnik und dem Abstrichmaterial ab (3, 14, 15, 17, 36, 37, 38, 70, 71, 80). Neue Methoden (Dünnschichtabstriche) werden zur Zeit geprüft. Die Meinungen dazu gehen noch auseinander (17, 71).

Andere Methoden wie die Zervikographie, die Spekuloskopie und die Kontakthysteroskopie nach Hamou ha-



SGGG

Guideline:

Vorgehen  
bei  
Zervix-  
abstrich

© by SGGG

Sept. 2001  
Version 1.9

# 1. Einführung

ben bisher keine wesentliche Bedeutung erlangt (4, 15, 19, 73, 83, 87). Im Vordergrund der Diskussion steht heute der Nachweis des humanen Papillomavirus (HPV) als integraler Bestandteil bei der Abklärung eines Verdachtes auf CIN (cervicale intraepitheliale Neoplasie) bzw. SIL (squamöse intraepitheliale Läsion). Insbesondere wird die Typisierung bei zweifelhaften Befunden von einigen Forschungsgruppen empfohlen (1, 12, 13).

Es mehren sich auch Hinweise, dass High risk-Infektionen für die Persistenz und die Progression verantwortlich sind. Wegen der aber noch nicht gesicherten klinischen Relevanz – die Therapie wird zur Zeit nicht anders ausfallen – und der relativ hohen Kosten wird die Meinung vertreten, die HPV-Typisierung nicht routinemässig einzusetzen und nur entsprechenden Studien vorzubehalten (1, 12, 13, 22, 35, 44, 57, 58, 60, 63, 67, 68, 74).

Aus Langzeitbeobachtungen weiss man, dass sich Vorstufen des Zervixkarzinoms progressiv, persistent und regressiv verhalten können (10, 21, 28, 31, 47, 48, 53, 64, 70, 77). Je geringgradiger die Läsion ist, desto häufiger kann mit einer spontanen Regression gerechnet werden und umgekehrt. Der Schweregrad der Läsion bestimmt nebst anderen Faktoren wie z.B. Grösse und Lokalisation das Vorgehen.

## 1.2. Ziel der Empfehlungen

Die Empfehlungen sollen der Ärztin/dem Arzt den Stand der wissenschaftlichen Evidenz für die Vorgehensweise bei Vorliegen eines suspekten (fraglich positiven) oder positiven zytologischen Abstriches nach Papanicolaou der Cervix uteri aufzeigen mit dem Ziel, Vorstufen des Zervixkarzinoms frühzeitig zu erfassen, und der Patientin, falls überhaupt nötig, eine schonende Therapie zu ermöglichen.

## 1.3. Methode

Um einen Konsens in der Schweizerischen Gesellschaft für Geburtshilfe und Gynäkologie (SGGG) zu erreichen, wurde für die vorliegende Guideline gemäss Vorgaben der Kommission Qualitätssicherung der SGGG wie folgt vorgegangen:

- Die Kommission Qualitätssicherung beauftragte eine Experten-Gruppe unter der Leitung von Prof. S. Heinzl, Bruderholz/Basel, mit der Ausarbeitung der Guideline.
- Die Mitglieder dieser Experten-Gruppe trafen sich während 2 Jahren mehrmals, um die Ergebnisse, welche zwischen den Sitzungen in Homering-Runden erarbeitet wurden, abzustimmen. Es erfolgten 9 Revisionen. Eine Überarbeitung ist in 2 Jahren vorgesehen.
- Die Erstellung dieser Guideline erfolgte strikte innerhalb der SGGG. Die Expertengruppe besteht aus in der freien Praxis tätigen, aus zytologisch tätigen und aus speziell in diesem Bereich, auch wissenschaftlich tätigen Gynäkologen. Die Expertengruppe wurde in keiner Weise gesponsert; es bestehen keinerlei Abhängigkeiten.
- Die Literatursuche wurde mit Hilfe der Medline-Datenbank für den Zeitraum von 1990 bis Oktober 2000 unter folgenden Stichworten durchgeführt: Zytologie, PAP-Abstrich, Vorgehen bei zytologischem Verdachtsbefund, Dysplasie, Cervikale intraepitheliale Neoplasie, squamöse intraepitheliale Läsion und Therapie bei CIN / SIL. Dazu wurde die ganze zur Verfügung stehende deutsch- und englischsprachige Literatur systematisch analysiert.
- Im Rahmen ihrer Sitzungen überprüfte die Kommission Qualitätssicherung die jeweiligen Vorschläge und erteilte Überarbeitungsaufträge.



SGGG

Guideline:

Vorgehen  
bei  
Zervix-  
abstrich

© by SGGG

Sept. 2001  
Version 1.9

## 1. Einführung

- Nach Verabschiedung durch die Kommission Qualitätssicherung wurde die Leitlinie während 2 Monaten von 38 Ärzten/innen für Frauenheilkunde, sowie Allgemeinmedizin im klinischen Test überprüft und schliesslich unter Berücksichtigung dieser Erfahrungswerte dem Vorstand der SGGG zur Verabschiedung und Weiterleitung an die Guidelinekommission der Verbindung der Schweizerischen Ärztinnen und Ärzte FMH unterbreitet.
- Die Implementierung der Leitlinien erfolgt über Publikationen in den Printmedien, Verbreitung durch Internet, Aufnahme durch die Akademie für Fortbildung der Schweizerischen Gesellschaft für Gynäkologie und Geburtshilfe (SGGG) und Einsatz in den Weiter- und Fortbildungsveranstaltungen der SGGG. Jedes Mitglied der SGGG erhält ein Exemplar zugestellt.
- Zu den einzelnen klinisch entscheidenden Aussagen der Leitlinie wurde der Grad der wissenschaftlichen Sicherung gemäss der Klassifikation der Canadian Task Force on the Periodic Health Examination beurteilt und angegeben. Damit lässt sich aussagen, ob die einzelnen Entscheidungen hauptsächlich auf Evidenz oder Konsens zustande gekommen sind.

### Grad der Evidenz (Canadian Task Force on the Periodic Health Examination):

- **Grad I:** Die Evidenz ist aufgrund randomisierter kontrollierter Studien (oder Meta-Analysen) von genügendem Umfang derart, dass die Gefahr, dass sie falsch positive oder falsch negative Resultate beinhalten, gering ist.
- **Grad II:** Die Evidenz basiert auf randomisierten kontrollierten Studien, welche jedoch zu klein sind, um ihnen Grad I zuzusprechen; sie können positive Trends, welche jedoch statistisch nicht signifikant sind oder gar keine Trends zeigen.

Sie sind mit einem hohen Risiko falsch negativer Resultate verbunden.

- **Grad III:** Die Evidenz basiert auf nicht randomisierten Kontroll- oder Kohortenstudien, Fallserien, Fallkontrollstudien oder Querschnittstudien.
- **Grad IV:** Die Evidenz basiert auf der Meinung angesehener Experten oder Expertengremien, wie sie in publizierten Konsenskonferenzen oder in Guidelines angegeben werden.
- **Grad V:** Die Evidenz basiert auf der Meinung derjenigen Personen, welche diese Guidelines geschrieben oder aktualisiert haben, beruhend auf ihrer Erfahrung, ihrer Kenntnis der einschlägigen Literatur und der Diskussion mit ihren Fachkollegen.

### 1.4. Definitionen:

Die Ergebnisse der Zervixzytologie werden unterschiedlich wiedergegeben. In der Schweiz sind verschiedene Nomenklaturen in Gebrauch (siehe Tabelle):

- Originaleinteilung nach Papanicolaou
- Münchner Nomenklatur I und II
- Deskriptive Beschreibung nach WHO
- Klassifikation von Richart (CIN)
- Bethesda Nomenklatur (SIL)
- Verschiedene laborspezifische Nomenklaturen

Empfohlen werden heute vor allem deskriptive Einteilungen, wobei zur Zeit in Europa die Nomenklatur von Richart (CIN I - III), in den USA die Bethesda-Nomenklatur am gebräuchlichsten sind (24, 72). Eine Kommission der Schweizerischen Gesellschaft für Zytologie und der Schweizerischen Gesellschaft für Geburtshilfe und Gynäkologie erarbeitet zur Zeit eine Empfehlung für eine Nomenklatur, welche für die gesamte Schweiz Gültigkeit haben soll. Entsprechend den therapeutischen



SGGG

## Guideline:

Vorgehen  
bei  
Zervix-  
abstrich

© by SGGG

Sept. 2001  
Version 1.9

# 1. Einführung

Konsequenzen, wie sie die Bethesda-Nomenklatur vorsieht, empfiehlt sich die Dreiteilung in gering- und schwergradig positive sowie zweifelhafte Befunde (31, 47, 65, 80).

Eine gering- bzw. leichtgradig positive Zytologie liegt vor, wenn zytologisch im Abstrich mild, geringgradig oder leicht dysplastische Zellen nachgewiesen werden können. Je nach Nomenklatur werden diese Befunde unterschiedlich bezeichnet: PAP II w, PAP II-III, PAP III D oder leichte, milde oder geringe Dysplasie, zervikale intraepitheliale Neoplasie I° (CIN I) oder low grade squamous intraepithelial lesion (LSIL) mit und ohne HPV-Infekt (20, 32, 45, 50, 51, 78).

Werden mittelschwer (mässige) und/oder schwer (deutliche) dysplastische Zellen oder gar Tumorzellen nebst anderen Kriterien gefunden, so spricht man von einer schwergradig positiven Zytologie. Die Nomenklatur ist hier ebenso vielfältig: PAP IV, PAP IV – V, PAP V, CIN II-III, High grade SIL (HSIL) oder Verdacht auf Karzinom (31, 36, 65).

Kann sich der Zytologe bei einer vermuteten Läsion nicht festlegen, wird dies als PAP III oder als ASCUS (atypical squamous cells of uncertain significance) bewertet. Handelt es sich um Drüsenzellen, spricht man von AGUS (atypical glandular cells of uncertain significance). Eine Beschreibung in Worten ist ebenfalls möglich (34, 42, 49, 81, 82).

## 1.5. Patientinnen

Im Rahmen der von Land zu Land unterschiedlichen Vorsorgeuntersuchungsprogramme werden aufgrund theoretischer oder gesundheitspolitischer Überlegungen die zytologischen Abstriche in Abständen bis zu 3, mancherorts sogar bis zu 5 Jahren entnommen (7, 16, 23, 27, 40, 61, 89). Aus epidemiologischer Sicht ist der Anteil der Frauen, die sich am Screening beteiligen,

viel wichtiger einzustufen als der Abstand zwischen den einzelnen Untersuchungen (31, 40, 48, 76, 77).

In der Schweiz sind im Krankenversicherungsgesetz (KVG) folgende Richtlinien festgelegt worden:

### Zielpopulation:

- Frauen ab 18 Jahren (oder Beginn der sexuellen Aktivität) bis zu 69 Jahren
- Häufigkeit der Leistung: alle 3 Jahre nach 2 vorausgegangenen unverdächtigen jährlichen Abstrichen
- Bemerkung: Eine erhöhte Untersuchungsfrequenz kann bei Vorliegen von Risikofaktoren ins Auge gefasst werden.

*Als Risikofaktoren für die Entwicklung einer Präkanzerose oder eines Karzinoms an der Zervix gelten (21, 31, 47, 48, 54, 70, 80):*

- Frühe erste sexuelle Beziehung
- Erhöhte Anzahl von Sexualpartnern bzw. -partnerinnen
- Partner mit ihrerseits mehreren Sexualpartnern
- Status nach venerischen Infektionen
- Status nach HPV-Infektion
- Nikotinabusus
- niederer Sozialstatus
- Langzeiteinnahme oraler Kontrazeptiva
- Mangel an Vitaminen A, C, B, Karotin und Folsäure
- Immunsuppression
- Status nach behandelter CIN / SIL
- Status nach pathologischem Zervixabstrich in der Anamnese

Frauen nach einer Hysterektomie gelten als sogenannte low-risk Fälle (2, 10).

## 1.6. Häufigkeit:

Die Häufigkeit einer suspekten oder positiven Zervixzytologie richtet sich nach dem untersuchten Kollektiv.



## 2. Zusammenfassung der Empfehlungen

Es gibt geographische Unterschiede in Prävalenz wie auch Inzidenz. Die Neuentdeckungsrate einer zweifelhaften oder positiven Zytologie schwankt je nach Gegend und Untersuchungskollektiv zwischen 1–2% und 5–6%. Klar schwergradig positive Abstriche finden sich in ca. 1% aller Fälle (8, 9, 23, 37, 57, 58, 61, 62, 86).

### 2. Zusammenfassung der Empfehlungen

- Die Entnahme eines Zellabstriches von der Portio bzw. Cervix uteri ist z. Zt. die beste Methode, um Vor- und Frühstadien des Zervixkarzinoms zu erfassen. Idealerweise wird der Abstrich jährlich entnommen. Das Krankenversicherungsgesetz (KVG) sieht jedoch eine Abstrichfrequenz nur alle 3 Jahre nach 2 unverdächtigen jährlichen Kontrollen vor. Eine erhöhte Untersuchungsfrequenz (jährlich) ist nur bei Vorliegen von Risikofaktoren vorgesehen.
- In der Schweiz muss die Routine-Abstrichentnahme vom 18. oder früher nach Aufnahme der sexuellen Aktivität bis zum 69. Lebensjahr von den Krankenkassen vergütet werden.
- Am besten beginnt man jedoch nach der Aufnahme der sexuellen Aktivität der Frau und führt regelmässige Kontrollen bis ins hohe Alter fort.
- Frauen nach Hysterektomie gelten als low-risk Fälle. Deshalb ist hier der Abstrich der Vagina nur alle 3 Jahre indiziert.
- Die besten Ergebnisse zur Früherkennung einer Zervixläsion erreicht man, wenn der zytologische Abstrich mit der Kolposkopie kombiniert wird.
- Da in der Schweiz verschiedene Nomenklaturen im Gebrauch sind, ist dringend zu raten, zur Vermeidung von Missverständnissen eine genaue Absprache mit dem zytologischen Labor über die Bezeichnung der entsprechenden Befunde vorzunehmen.
- Liegt ein geringgradig positiver Abstrich (leichte Dysplasie, CIN I, low grade SIL) vor, genügen in der Regel nach entsprechender Information der Patientin regelmässige Kontrollen (individuelle Anpassung möglich). Persistiert der Befund längere Zeit oder kommt es zu einer Progression, sind eine genaue Abklärung und, je nach Ergebnis, eine adäquate Therapie (Abb. 1) angezeigt. Bei leichten Veränderungen sind unter gewissen Vorbedingungen (Läsion nicht zu gross, auf Ektozervix beschränkt, CIN I/II, konklusive Abklärung (= Übereinstimmung von Zytologie, Kolposkopie und Histologie)) ambulant durchführbare, lokal destruierende Methoden indiziert.
- Kann sich der Zytologe bei einem zweifelhaften Befund nicht festlegen (PAP III, ASCUS, AGUS), ist ebenfalls eine weitere Abklärung angezeigt, da sich häufig doch dysplastische Vorgänge dahinter verbergen.
- Zeigt der Abstrich eine schwergradige Dysplasie, muss in jedem Fall weiter abgeklärt werden. Die Abklärung umfasst eine nochmalige Abstrichentnahme, eine sogenannte erweiterte Kolposkopie (Nativbetrachtung, sowie Essigsäure- und Jodprobe) und eventuell eine histologische Abklärung (Biopsie, endozervikale Kürettage und/oder Konisation). Die HPV-Typisierung, von vielen vor allem bei rezidivierten leichten Veränderungen und ASCUS / AGUS gefordert, kann z. Zt. wegen der hohen Kosten und der noch nicht gesicherten Relevanz nur im Rahmen kontrollierter Studien empfohlen werden.
- Kann ein invasives Karzinom nicht mit Sicherheit ausgeschlossen oder bestätigt werden oder sind die Abklärungsergebnisse nicht konklusiv, ist in jedem Falle eine diagnostische Konisation, sei es mit dem Messer, Laser oder LOOP, angebracht.



SGGG

Guideline:

Vorgehen  
bei  
Zervix-  
abstrich

© by SGGG

Sept. 2001  
Version 1.9

### 3. Abklärungen und weiteres Vorgehen

- Die Therapie richtet sich nach dem Ergebnis der Abklärung und ist von weiteren verschiedenen Faktoren abhängig. Die vollständige Zerstörung oder Entfernung des betroffenen Gewebes stellt eine ausreichende Behandlung einer Präkanzerose dar. Die Wahl der Methode richtet sich aber nach den besonderen Bedürfnissen der Frau.
  - Zur Therapie stehen verschiedenste Methoden zur Verfügung, die zum Teil ambulant und in Lokalanästhesie durchgeführt werden können.
- erweiterte Kolposkopie mit 3%iger Essigsäure- und Jodprobe (Lugol'sche Lösung)
  - kolposkopisch gezielte Biopsie am Punctum maximum der Läsion mit Biopsiezange, LEEP-Exzision oder Skalpell
  - endozervikale Gewebeentnahme mit konventioneller Curette (Zervixabrasio), GUSBERG-Curette oder scharfem Löffel.

#### 3. Abklärung und weiteres Vorgehen bei Vorliegen eines suspekten oder positiven Zervixabstriches:

##### 3.1. Abklärung:

Die Abklärung ist an Vorbedingungen gebunden: Einerseits muss das erforderliche Instrumentarium vorhanden sein, und andererseits hat sich der Untersucher über eine entsprechende fachliche Qualifikation (Facharzt oder Arzt mit Zusatzausbildung) auszuweisen (25, 41, 47, 55).

*Der Abklärungsgang umfasst die folgenden Schritte:*

- Inspektion und obligate Reinigung der Portio eventuell mit physiologischer Kochsalzlösung zum Entfernen von Schleim und Detritus vor der Abstrichentnahme
- Kolposkopie: nativ und eventuell mit Grünfilter
- gezielte Abstrichentnahme ektozervikal mit adäquatem Abnahmegerät z.B. mit feuchtem Spatel oder Cyto-brush am besten unter kolposkopischer Kontrolle (Watteträger obsolet!)
- endozervikale Abstrichentnahme z. B. mit Spatel, Szalay-Spatel oder Cyto-brush oder aber mit Bürste (Cervex)

##### 3.2. Vorgehen:

Liegt lediglich der Verdacht einer gering- bzw. leichtgradigen Veränderung (Abb. 1) vor, genügt eine Wiederholung des Abstriches nach 3–6 Monaten, da bei dieser Gruppe einerseits relativ viele falsch-positive Abstriche und andererseits häufig Regressionen (bis zu 70%) vorkommen. Bei der Wiederholung des zytologischen Abstriches soll kolposkopiert werden, insbesondere zur gezielten Abstrichentnahme, wenn dies nicht schon bei der Erstuntersuchung erfolgte. Die erweiterte Kolposkopie ermöglicht bei entsprechendem Befund eine präzise Gewebeentnahme. Allgemein ist zu bedenken, dass unnötige Abklärungen zur Verunsicherung der Patientin führen (69, 80). Zytologische und kolposkopische Kontrollen alle 3–6 Monate, je nach persönlicher Situation der Frau (Ängstlichkeit, Zuverlässigkeit etc.), sind ausreichend. Eine Therapie ist angezeigt, wenn sich die Läsion progressiv entwickelt bzw. über 2 Jahre hin persistiert. Eine Therapie zu einem früheren Zeitpunkt kann unter besonderen Umständen erwogen werden, z.B. bei Karzinophobie bzw. auf Wunsch der Patientin und bei Vorliegen besonderer Risikofaktoren (7, 16, 25, 32, 89). Als sehr gefährdet gelten HIV-positive Frauen!

Neuerdings wird, vor allem in den USA, das sogenannte «see and treat»-Konzept, propagiert, d.h. bei Verdacht auf eine Läsion wird sofort die Therapie angeschlossen. Dies führt sehr häufig zu unnötigen Behandlungen. Zum



SGGG

## Guideline:

Vorgehen  
bei  
Zervix-  
abstrich

© by SGGG

Sept. 2001  
Version 1.9

### 3. Abklärungen und weiteres Vorgehen

jetzigen Zeitpunkt ist dieses Konzept nicht zu empfehlen, es sollte noch ausführlich geprüft werden (16, 29, 52, 65) (Evidenz III).

Ein zweifelhafter zytologischer Befund (PAP III [nach Münchner Nomenklatur II], ASCUS oder AGUS) erfordert in jedem Fall eine weiterführende Abklärung (Abb. 1) (33, 39, 57, 58, 86). In bis zur Hälfte der Fälle findet sich eine schwerwiegende Veränderung (33, 39, 57, 58, 86). Die Abklärungsschritte sind die gleichen wie bei einer positiven Zytologie. Wenn diese Abklärung keine Pathologie zeigt, muss vor allem bei persistierenden AGUS an eine Läsion von Endometrium, Tube oder Ovar gedacht und entsprechend abgeklärt werden. In Frage kommen eine Sonographie des Uterus und der Adnexe, eine fraktionierte Kürettage, eine Hysteroskopie und/oder eine Laparoskopie.

Auch bei einem schwergradig positiven Zervixabstrich (Abb. 1) muss immer eine weiterführende Abklärung vorgenommen werden (7, 16, 31, 48, 70, 80, 89), die in den Händen eines Facharztes liegen soll (25, 41, 47, 55). Die Abklärung umfasst die Wiederholung der Zytologieentnahme, die genaue kolposkopische Untersuchung (Differentialkolposkopie) und gegebenenfalls die histologische Klärung mittels gezielter Biopsie und/oder Curettage des Zervikalkanals (5, 7, 16, 47, 55, 70, 80).

Die Konisation lediglich durchgeführt zur Abklärung einer einmaligen zweifelhaften oder einer einmaligen positiven Zervixzytologie gilt heute ähnlich wie das "see and treat"-Konzept als "Overdiagnosis and Overtreatment" und sollte unterbleiben (31, 38, 47, 70, 80) (Evidenz IV).

**Zwingende Indikationen für eine diagnostische Konisation sind:**

- die in ihrer gesamten Ausdehnung nicht übersehbare Grenze zwischen Platten- und Zylinderepithel,
- die histologisch im Zervikalkanal

nachgewiesene schwere Läsion (CIN I/II // h.g. SIL),

- der alleinige zytologische und/oder kolposkopische Verdacht auf eine Invasion,
- die signifikante Diskrepanz zwischen Zytologie, Kolposkopie und Histologie,
- der zytologische Verdacht auf eine Atypie des Zylinderepithels,
- der Nachweis einer Mikroinvasion in der Biopsie.

Bei nachgewiesenen Veränderungen im Bereich des Zylinderepithels ist anlässlich der Konisation eine fraktionierte Kürettage mit evtl. Hysteroskopie angezeigt.

Bestätigt die Abklärung eine CIN II/III bzw. HSIL, soll kurzfristig eine Therapie erfolgen (7, 16, 31, 38, 47, 77, 80, 89). Lediglich weiter zu überwachen ist nur während der Schwangerschaft (Abb. 2) gestattet, wobei frühestens 6 Wochen, spätestens aber 12 nach der Geburt die genaue Abklärung und die allfällige Therapie durchzuführen sind (25, 30, 43, 65, 88, 90) (Evidenz III).

Ergibt die Abklärung ein histologisch gesichertes Karzinom, wird nach entsprechender Umgebungsabklärung die stadiengerechte Therapie angeschlossen.

Ist auf Grund der Abklärung die Indikation für eine Therapie gegeben, sind verschiedene Faktoren zu beachten (26, 31, 47, 48, 70, 80). Neben einer umfassenden Aufklärung der Patientin sind individuelle Gegebenheiten wesentlich.

**Zentrale Bedeutung haben dabei die folgenden Faktoren:**

- der Schweregrad der Läsion,
- ihre Lokalisation und Ausdehnung,
- das Alter der Patientin,
- allfällige zusätzliche genitale Veränderungen,
- der Wunsch nach definitiver Kontrazeption,
- die Einstellung der Patientin zum Leiden,



### 3. Abklärungen und weiteres Vorgehen

- das ärztliche und apparative Know how,
- die Möglichkeit des Follow-up (Compliance).

#### 3.3. Therapeutische Möglichkeiten (7, 16, 25, 31, 33, 38, 47, 59, 63, 80, 89)

- 1) Destruktive Methoden:
  - a) Diathermie oder Thermokoagulation
  - b) Kryochirurgie
  - c) Laservaporisation
- 2) Ablative Methoden:
  - a) LEEP (Loop Electrical Excision procedure) und LLETZ (Large Loop Excision of Transformation Zone)
  - b) Konisation mit Messer oder Laser
  - c) Hysterektomie
- 3) Strahlentherapie (Brachytherapie)

##### *ad 1.: Destruktive Methoden*

Destruktive Methoden sind nur bei gering- bzw. leichtgradigen, streng ektozervikal gelegenen Läsionen indiziert (CIN I, ev. CIN II). Die Portio-Zervixgrenze (Übergang Ekto- zu Endozervix) muss eingesehen werden können, und die Flächenausdehnung sollte kolposkopisch 40% der Portiooberfläche nicht überschreiten.

Eine destruktive Behandlung bei schweren Läsionen (CIN III) ist nur in ausgewählten Fällen im Rahmen einer spezialisierten Dysplasiesprechstunde (Fachexperte) erlaubt. Idealerweise kommt heute die Laservaporisation zum Einsatz. Elektrische Methoden und die Kryochirurgie werden wegen der mangelnden Tiefensteuerung und vor allem wegen der häufigen postoperativen Nebenerscheinungen nicht mehr empfohlen, obwohl die Ergebnisse jenen der Laservaporisation und LLETZ entsprechen.

Bei allen destruktiven Methoden fehlt die Möglichkeit der histologischen Aufarbeitung des zerstörten Gewebeareals. Deshalb sollte die Indikation hierzu sehr

sorgfältig und verantwortungsbewusst gestellt werden.

##### *ad 2.: Ablative Methoden*

Ablative Methoden wie LEEP und LLETZ sind bei CIN II und III zu empfehlen, sofern die Läsion nicht zu gross und auf die Ektozervix beschränkt ist. Die Exzision muss im Gesunden erfolgen. In besonders gelagerten Fällen können auch intrazervikale Veränderungen mit einer speziell angepassten Operationstechnik behandelt werden («cowboy hat»).

Die Konisation wird bei grossen Läsionen sowie auch bei endozervikalen Läsionen eingesetzt (11, 23, 25, 52, 89). Bei allen Arten der Konisation sollte darauf geachtet werden, histologisch beurteilbare Resektatränder zu erhalten, und es sollte, wann immer möglich, eine Fragmentierung des Konisates verhindert werden.

Die Laserkonisation gehört in die Hände eines ausgewiesenen Experten in Kolposkopie und Laserchirurgie. Die Technik erfordert grosse Geschicklichkeit. Der Eingriff kann gegebenenfalls in Lokalanästhesie durchgeführt werden.

Die Messerkonisation nach SCOTT wird meistens in Allgemein- oder Regionalanästhesie vorgenommen. Die Form und die Grösse des ausgeschnittenen Kegels richten sich nach Ort und Grösse der Läsion. Nähte zur Neuformierung der Portio sind nur in Ausnahmefällen nötig, zumeist genügt die Elektrokoagulation des Konusbettes.

Eine primäre Hysterektomie ist bei allfälligen Zusatzindikationen wie z. B. Blutungsanomalien, Uterus myomatosus, Deszensus und anderen gegeben. Vorbedingungen sind eine konklusive Vorabklärung und ein sicherer Ausschluss eines invasiven Karzinoms.

##### *ad 3.: Strahlentherapie*

Die Strahlentherapie (Brachytherapie) kann heute zur Behandlung einer Präkanzerose nicht mehr empfohlen werden.



## 4. Anhang 5. Literaturverzeichnis

### 3. 4. Nachkontrollen nach Therapie (47, 48, 52, 70, 77,80)

Nach destruktiver Therapie sollte engmaschig, nach 3, 6 und 12 Monaten nachkontrolliert werden, verlaufen alle Kontrollen negativ, so kann die Frau wieder ins übliche Vorsorgeprogramm aufgenommen werden.

Nach ablativer Therapie sind bei im Gesunden entfernten Läsionen Kontrollen nach 3 Monaten, danach jährlich indiziert. Bei nicht oder nicht sicher im Gesunden entfernten Läsionen empfiehlt sich das Vorgehen wie bei nach destruktiver Therapie. Bei positiven Befund ist wiederum eine Therapie nötig. Auch nach Hysterektomien ist wegen der multizentrischen Entstehung (8), auch bei im Gesunden entfernten Läsionen, eine jährliche Kontrolle des Scheidenblindsackes erforderlich.

### 4. Anhang

Tabelle: Verschiedene Nomenklaturen

Abb.1: Vorgehen bei suspekter, positiver oder zweifelhafter Zervixzytologie

Abb.2: Vorgehen bei positiver oder zweifelhafter Zytologie in der Schwangerschaft.

### 5. Literaturverzeichnis

- 1 Adam E., et al.  
*Is human papillomavirus testing an effective triage method for detection of high-grade (grade 2 or 3) cervical intraepithelial neoplasia?*  
*Am J Obstet. Gynecol.*, 178, 1235–1244 (1998)
- 2 American College of Obstetricians and Gynecologists. Routine cancer screening. ACOG committee opinion no. 247. Washington, DC: American College of Obstetricians and Gynecologists (2000)
- 3 Andrae B. and Smith P.: Clinical impact of quality assurance in an organized cervical screening program  
*Acta Obstet. Gynecol. Scand.* 78: 429–435 (1999)
- 4 Autier Ph., Coibion M., De Sutter Ph. et al.: Cytology alone versus cytology and cervicography for cervical cancer screening: A randomized study.  
*Obstet. Gynecol.* 93:353–358 (1999)
- 5 Baldauf J.-J., et al.  
*An analysis of the factors involved in the diagnostic accuracy of colposcopically directed biopsy*  
*Acta Obstet Gynecol Scand*, 76, 468–473 (1997)
- 6 Bertelsen B. und Harveit F.  
*The cervical smear record: The relevance to the subsequent development of cervical neoplasia*  
*Acta Obstet Gynecol Scand*, 74, 729–733 (1995)
- 7 Boronow R.C.  
*Death of the Papanicolaou smear? A tale of three reasons*  
*Am J. Obstet Gynecol*, 179, 391–396 (1998)
- 8 Burger R.A. et al.  
*Single-Visit Program for Cervical Cancer Prevention in a High-Risk Population*  
*Obstet Gynecol*, 86, 491–498 (1995)
- 9 Burghardt E.  
*Kolposkopie Spezielle Zervixpathologie*  
Thieme Verlag (1984)
- 10 *Cervical cancer: Prevention and risk factors.* Atlanta: American Cancer Society. Available via the internet at <http://www3.cancer.org/cancer-info>. Accessed March 16 (2000)
- 11 Consensus Statement  
National Institutes of Health Consensus Development Conference Statement on Cervical Cancer  
*Gynecol Oncol*, 66, 351–361 (1997)
- 12 Cruickshank M.E., Buchann S., Melvin W. et al.:  
*Human papillomavirus type 16 and 18 detection in the management of mild dyskaryosis*  
*Br. J. Obstet. Gynaecol.* 106: 969–976 (1999)
- 13 Cuzick J.:  
*Screening for Cancer: Future potential*  
*Europ. J. Cancer* 35: 685–692 (1999)
- 14 De May R.M.:  
*Common problems in Papanicolaou smear interpretation*  
*Arch. Pathol. Lab. Med.* 121: 229–238 (1997)
- 15 De Sutter Ph., et al.  
*A multicentre study comparing cervicography*



SGGG

## Guideline:

Vorgehen  
bei  
Zervix-  
abstrich

© by SGGG

Sept. 2001  
Version 1.9

## 5. Literaturverzeichnis

- and cytology in the detection of cervical intraepithelial neoplasia.  
*Brit J Obstet Gynaecol*, 105, 613–620 (1998)
- \*16 Duncan I.D.  
*Guidelines for Clinical Practice and Programme Management (2<sup>nd</sup> Edition)*  
NHSCSP Publication No. 8 (1997)
- 17 Dunton C.J.  
*New technology in Papanicolaou smear processing*  
*Clinical Obstet. Gynecol.* 43, 410–417 (2000)
- 18 Eaker E.D., et al.  
*Cervical Cancer Screening Among Women With and Without Hysterectomies*  
*Obstet Gynecol*, 81, 551–555, (1998)
- 19 Etherington I.J., et al.  
*Video colpography: a new technique for secondary cervical screening*  
*Brit J Obstet Gynaecol*, 104, 150–153 (1997)
- 20 Fletcher A.  
*Dealing with the report of a mild dyskaryotic smear*  
*Brit J Obstet Gynaecol*, 102, 517–519 (1995)
- \*21 Franco E. u. Monsonogo  
*New developments in cervical cancer, Screening and Prevention*  
Blackwell Science (1997)
- \*22 *Genital Infections & Neoplasia (Update)*  
EUROGIN, Issue 1, 1998
- 23 Gitsch G., Kainz Ch.  
*Diagnose und Therapie von zervikalen intraepithelialen Neoplasien*  
*Speculum*, 2, 11–17 (1996)
- 24 Hartenbach E.M. and Schink J.C.:  
*What to do about Pap smears: The Bethesda system*  
*J. Gynecol tech.* 5: 7–10, (1999)
- 25 Heinrich J.  
*Leitlinien der AG Zervixpathologie und Kolposkopie, Sektion der DGGG: Intraepitheliale Neoplasien und frühinvasive Karzinome des unteren Genitaltraktes der Frau (Cervix uteri, Vulva Vagina)*  
*Zentralblatt für Gynäkologie*, 120, 200–202 (1998)
- \*26 Herbst A.L., et al.  
*Pathogenesis, Detection and management of cervical neoplasia: A multidisciplinary perspective.*  
*Am J Obst Gynecol*, Vol. 175, Suppl. part 2, 4 (1996)
- 27 Hillemanns P., et al.  
*Epidemiologie und Diagnostik der zervikalen intraepithelialen Neoplasie – Ist das derzeitige Konzept von Screening und Diagnostik noch aktuell?*  
*Gynäk Geburtsh Rundschau*, 37, 179–190 (1997)
- 28 Holowaty Ph., Miller A., Rohan T. et al.:  
*Natural history of dysplasia of the uterine cervix*  
*J. Natl. Can. Inst.* 91: 252–258 (1999)
- 29 Holzschneider Ch., Ghosh Ch. and Montz F.:  
*See and treat in the management of high grade squamous intraepithelial lesions of the cervix: A resource utilization analysis.*  
*Obstet. Gynecol.* 94: 377–385 (1999)
- 30 Jain A.G., et al.  
*Management of low-grade squamous intraepithelial lesions during pregnancy*  
*Am J Obstet. Gynecol.*, 177, 298–302 (1997)
- \*31 Jones III. H.W.  
*Cervical intraepithel neoplasia*  
*Clinical Obstet. Gynaec.* 9,1 (1995)
- 32 Jones M.H.  
*The management of the mildly dyskaryotic smear*  
*Brit J Obstet Gynaecol*, 101, 474–476 (1994)
- 33 Jones H.W.  
*Clinical treatment of women with atypical squamous cells of undetermined significance or atypical glandular cells of undetermined significance cervical cytology*  
*Clinical Obstet. Gynecol.* 43, 381–393, (2000)
- 34 Kaufman R.H., et al.  
*Analysis of Atypical Squamous (Glandular) Cells of Undetermined Significance Smears by Neural Network – Directed Review*  
*Obstet Gynecol*, 91, 556–560 (1998)
- 35 Kaufman R. H., Adam E., Vonka V,  
*Human papilloma virus infection and cervical carcinoma*  
*Clinical Obstet, Gynecol.* 43, 363–380 (2000)
- 36 Kinney W.K., et al.  
*Where's the High-Grade Cervical Neoplasia? The Importance of Minimally Abnormal Papanicolaou Diagnosis*  
*Obstet Gynecol*, 91, 973–976 (1998)
- 37 Koss Leopold G.  
*Reducing the error rate in Papanicolaou smears*  
*The Female Patient*, 19, (1994)
- 38 Kurman R.J., et al.  
*Interim Guidelines for Management of Abnor-*



SGGG

Guideline:

Vorgehen  
bei  
Zervix-  
abstrich

© by SGGG

Sept. 2001  
Version 1.9

## 5. Literaturverzeichnis

- mal Cervical Cytology*  
*JAMA*, 271, 1866–1869 (1994)
- 39 Lambert B., Boivin Y. and Lepage Y.:  
*Atypical squamous cells of undetermined-  
significance (ASCUS): clinical-cytological si-  
gnificance*  
*Int. J. Gynecol. cancer* 9: 329–32 (1999)
- 40 Lawson H.W., et al.  
*Cervical Cancer Screening Among Low-Income  
Women: Results of a National Screening Pro-  
gram, 1991–1995*  
*Obstet Gynecol*, 92, No. 5 (1998)
- 41 Link M., Menton M.  
*Zur Bedeutung der kolposkopischen Untersu-  
chung bei der Früherkennung des Zervix-  
karzinoms (Wissenschaftlicher Stand vom  
Dezember 1996 und Ergebnis einer Konsen-  
suskonferenz zu diesem Thema am 19.12.1996  
in Frankfurt/Main)*  
*Der Frauenarzt*, 39, 380 (1998)
- 42 Lachmann M.F., Cavallo-Calvanese Ch.  
*Qualification of atypical squamous cells of  
undetermined significance in an independent  
laboratory: Is it useful or significant?*  
*Am J Obstet Gynecol*, 179, 421–429 (1998)
- 43 Liebermann R., Henry M., Laskin W. et al.:  
*Colposcopy in Pregnancy: Directed Brush  
cytology compared with cervical biopsy*  
*Obstet. Gynecol.* 94: 198–203 (1999)
- \*44 Lörinz A.T., Reid R.  
*Human Papillomavirus I and II*  
*Obstet. Gynec. Clinics of North America*, 23,  
3 u. 4 (1996)
- 45 Lonky N. et al.  
*Low-Grade Papanicolaou Smears and the  
Bethesda System: A Prospective Cytohisto-  
pathologic Analysis*  
*Obstet Gynecol*, 85, 716–720 (1995)
- 46 Lonky N., Sadeghi M. et al.  
*The clinical significance of the poor correlation  
of cervical dysplasia and cervical malignancy  
with referral cytologic results*  
*Am J Obstet Gynecol* 181, 560–564 (1999)
- \*47 Luesley D., Jordan J., Richart R.M.  
*Intraepithelial Neoplasia of the lower genital  
tract*  
*Churchill Livingstone* (1995)
- \*48 Luesley D.M. et al.  
*Cancer and Precancer of the Cervix*  
*Chapman & Hall Medical* (1998)
- 49 Manetta A., Keefe K., Lin F. et al.:  
*Atypical glandular cells of undetermined signi-  
ficance in cervical cytologic findings*  
*Am. J. Obstet. Gynecol.* 180: 883–888 (1999)
- 50 Manos M., Kinney W., Hurley L. et al.:  
*Identifying women with cervical neoplasia.*  
*Jama* 281: 1605–1610 (1999)
- 51 Meijer C., Helmerhorst Th., Rozendaal L. et  
al.:  
*HPV typing and testing in gynaecological  
pathology: has the time come?*  
*Histopathology* 33: 83–86 (1998)
- 52 Matsuura Y., et al.  
*Early Cervical Neoplasia Confirmed by Coni-  
zation*  
*The Intern. Academy of Cytology,*  
*Acta Cytologica*, 40, 241–246 (1996)
- 53 Melnikow J., et al.  
*Natural History of Cervical Squamous In-  
traepithelial Lesions: A Meta-Analysis*  
*Obstet Gynecol*, 92, 727–735 (1998)
- \*54 Mitchell M.F. et al.  
*Gynecologic cancer prevention*  
*Obstet. Gynec. Clinics of North America* 23, 2  
(1996)
- 55 Mitchell M.F. et al.  
*Colposcopy for the diagnosis of squamous  
intraepithelial lesions: A meta-analysis*  
*Obstet Gynecol*, 91, 626–631 (1998)
- 56 Mitchell M.F., et al.  
*A randomized clinical trial of Cryotherapy, La-  
ser Vaporisation and LOOP Eletrosurgical Ex-  
cision for treatment of Squamous Intraepi-  
thelial Lesion of the Cervix*  
*Obstet Gynecol*, 92, 737–744 (1998)
- \*57 Monsonog J., et al.  
*Cervical cancer control, General Statements  
and Guidelines*  
*EUROGIN – WHO International Joint Mee-  
ting* (1996)
- \*58 Monsonog J.  
*Screening of Cervical Cancer for whom, why  
and how? – Experts' conference*  
*EUROGIN* (1994)
- 59 Montz F.J.  
*Management of high grade cervical intraepi-  
thelial neoplasia and low grade squamous  
intraepithelial lesion and potential complica-  
tions*  
*Clinical Obstet. Gynecol.* 43, 394–409 (2000)
- 60 NG T.Y.  
*Pap Smear Screening and Cervical Cancer*  
*The Female Patient, Total Health Care for  
Women*, No 1 (1997)



SGGG

Guideline:

Vorgehen  
bei  
Zervix-  
abstrich

© by SGGG

Sept. 2001  
Version 1.9

## 5. Literaturverzeichnis

- 61 Nieminen P., Kallio M., Hakama M.  
*The Effect of Mass Screening on Incidence and Mortality of Squamous and Adenocarcinoma of Cervix Uteri*  
*Obstet Gynecol*, 85, 1017–1021 (1995)
- 62 Olamijulo J., Duncan I.D.  
*Is cervical cytology screening of teenagers worthwhile?*  
*Brit J Obstet Gynaecol*, 102, 515–516 (1995)
- 63 Patnick J.  
*Report of Pre-Congress Seminar on the Organisation of Cervical Screening Programs EUROGIN (1997)*
- 64 Pinto A.P. and Crum Ch.P.  
*Natural history of cervical neoplasia: Defining progression and its consequence*  
*Clinical Obstet. Gynecol.* 43, 352–362 (2000)
- \*65 Prendiville W.  
*Diagnosis and Treatment of cervical intraepithelial neoplasia*  
*Clinical Obstet. Gynec.* 38, 3 (1995)
- 66 Quinn P., Babb P., Jones J. et al  
*Effect of screening on incidence of and mortality from cancer of cervix in England: evaluation based on routinely collected statistics*  
*Brit Med J* 318, 904–908 (1999)
- 67 Ratschläge für die Praxis  
*Genitale HPV-Infektionen*  
*Geburtsh. Frauenheilk.*, 12, 179–183 (1994)
- 68 Richart R.M., et al.  
*Human Papillomavirus, IAC Task Force Summary*  
*The Intern. Academy of Cytology,*  
*Acta Cytol*, 42, 50–58 (1998)
- 69 Roberts R.A., Blunt S.M.  
*The psychological reaction of women to a colposcopy clinic*  
*Brit J Obstet Gynaecol*, 101, 751–752 (1994)
- \*70 Rubin St. C., Hoskins W.J.  
*Cervical cancer and preinvasive neoplasia*  
*Lippincott-Raven Publishers* (1996)
- 71 Sawaya G.F. and Washington A.E.  
*Cervical cancer screening: Which technique should be used and why?*  
*Clinical Obstet Gynecol* 42, 922–938 (1999)
- 72 Schenck U., et al.  
*Terminology. IAC Task Force Summary*  
*The Intern. Academy of Cytology,*  
*Acta Cytol*, 42, 5-15 (1998)
- 73 Schneider D., Herrero R., Bratti C. et al.:  
*Cervicography screening for cervical cancer among 8460 women in a high-risk population.*  
*Am J. Obstet. Gynecol.* 180: 290–298 (1999)
- 74 Sigurdsson K.:  
*Cervical cancer, Pap smear and HPV testing: An update of the role of organized Pap smear screening and HPV testing.*  
*Acta Obstet. Gynecol. scand.* 78: 467–477 (1999)
- 75 Sigurdsson K.:  
*Trends in cervical intra-epithelial neoplasia in Iceland through 1995: Evaluation of targeted age groups and screening intervals*  
*Acta Obstet. Gynecol. Scand.* 78: 486–492 (1999)
- 76 Sherlaw-Johnson C., Gallivan S., Jenkins D.  
*Withdrawing low risk women from cervical screening programmes: mathematical modelling study*  
*Brit Med J* 318, Editor's choice (1999)
- \*77 Singer A., Monaghan J.M.  
*Lower genital tract precancer*  
*Blackwell Science* (1994)
- 78 Shafi M.I., et al.  
*Randomised trial of immediate versus deferred treatment strategies for the management of minor cervical cytological abnormalities*  
*Brit J Obstet Gynaecol*, 104, 590–594 (1997)
- 79 Sherman M.E., Kelly D.  
*High-grade Squamous Intraepithelial Lesions and Invasive Carcinoma Following the Report of Three Negative Papanicolaou Smears: Screening Failures or Rapid Progression?*  
*Modern Pathology*, 5, No. 3 (1992)
- \*80 Shingleton H.M., Orr J.W.  
*Cancer of the cervix*  
*Lippincott Company* (1995)
- 81 Solomon D., et al.  
*ASCUS and AGUS Criteria. IAC Task Force Summary*  
*The Intern. Academy of Cytology,*  
*Acta Cytol*, 42, 16-24 (1998)
- 82 Suh-Burgmann E., et al.  
*Atypical squamous cells of undetermined significance: Management patterns at an academic medical center.*  
*Am J Obstet. Gynecol.*, 178, 991–995 (1998)
- 83 Van Niekerk W.A., et al.  
*Colposcopy, Cervicography, Speculoscopy and Endoscopy. IAC Task Force Summary*  
*The Intern. Academy of Cytology,*  
*Acta Cytol*, 42, 33-49 (1998)
- \*84 Trimble E and Trimble C.:  
*Cancer: Obstetrics and Gynecology*



SGGG

Guideline:

Vorgehen bei Zervixabstrich

© by SGGG


Sept. 2001  
Version 1.9

## 5. Literaturverzeichnis


*Lippincott Williams and Wilkins, Philadelphia (1999)* Aktualisierung: 2003


85 *Van Wijngaarden W.J., et al. Screening for cervical neoplasia in Dundee and Angus: 10 years on Brit J Obstet Gynaecol, 102, 137–142 (1995)* Verantwortlich: Arbeitsgruppe Zervixabstrich

86 *Veljovich D.S., et al. Atypical glandular cells of undetermined significance: A five-year retrospective histopathologic study Am J Obstet Gynecol, 179, 382–390 (1998)* Die Mitglieder der Arbeitsgruppe:  
Prof. Dr. med. A. Almendral, Basel  
Dr. med. P. D. Hagmann, Zürich  
Dr. med. J. Obwegeser, Zürich  
PD Dr. med. R. Steiner, Chur  
Dr. med. G. Szalmay, St. Gallen  
Dr. med. E. Wight, Zürich

87 *Wertlake P.T., et al. Effectiveness of the Papanicolaou Smear and Speculoscopy Aslan Compared With the Papanicolaou Smear Alone: A Community-Based Clinical Trial Obstet Gynecol, 90, 421–427, (1997)* .....  
Prof. Dr. med. S. Heinzl, Bruderholz/Basel,  
Präsident  


88 *Wildschut H.I.J., et al. When to Screen in Obstetrics and Gynecology Saunders W.B. Company (1996)* .....  
Der Präsident der Kommission Qualitätssicherung SGGG:

89 *Winter R., et al. Leitlinien für die operative Behandlung des Zervixkarzinoms erstellt von der Standardkommission der Österreichischen Gesellschaft für Gynäkologie und Geburtshilfe Gynäk Geburtsh Rundschau, 37, 227–229 (1997)*   
Prof. Dr. U. Haller, Zürich

90 *Yost N. SantosoJ. Mcintire D et al: Postpartum regression of antepartum cervical intraepithelial neoplasia II and III lesions Obstet. Gynecol. 93: 359–362 (1999)* .....  
Der Präsident der SGGG:  
  
Prof. Dr. med. P. Hohlfeld

\* *Spezielle Fachbücher, Monographie. sowie Übersichtsarbeiten.* Bruderholz/Basel, den TT.MM. 2002



SGGG

Guideline:

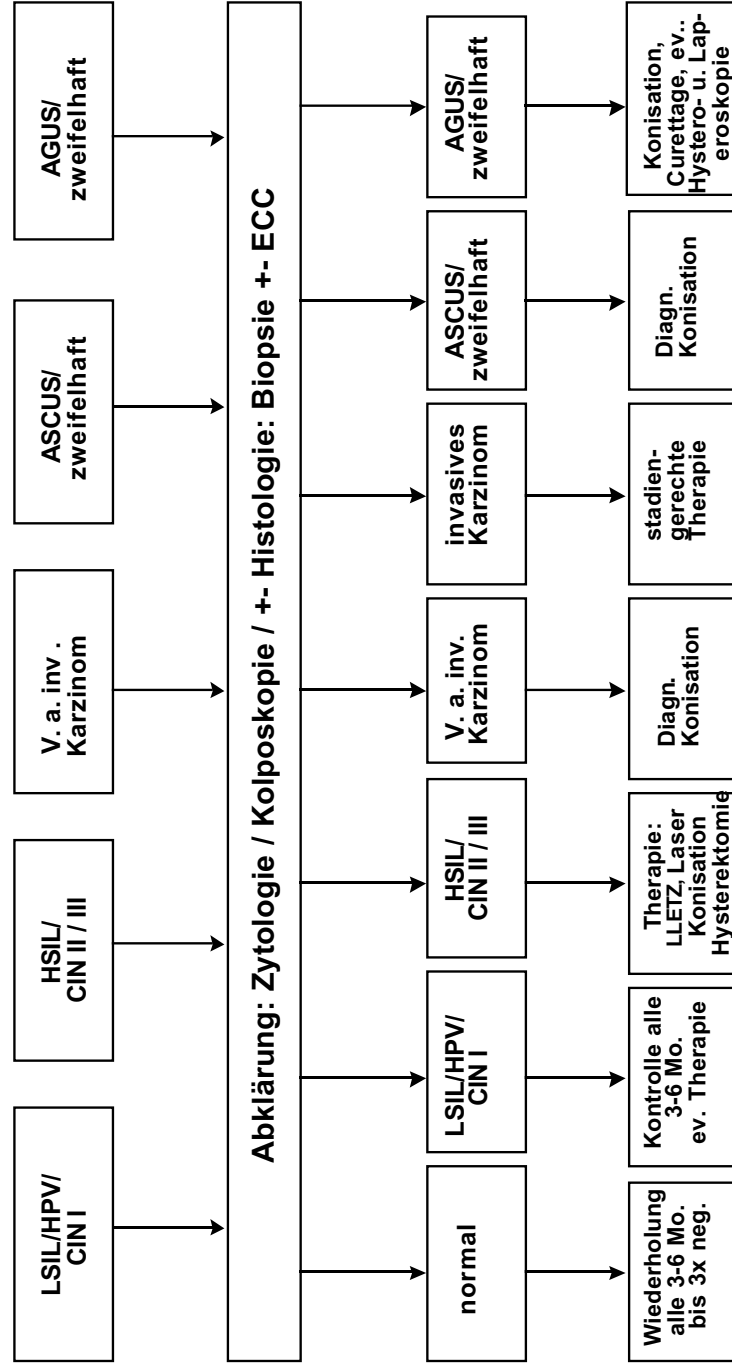
Vorgehen bei Zervix-abstrich

© by SGGG  
Sept. 2001  
Version 1.9

**NOMENKLATUR**

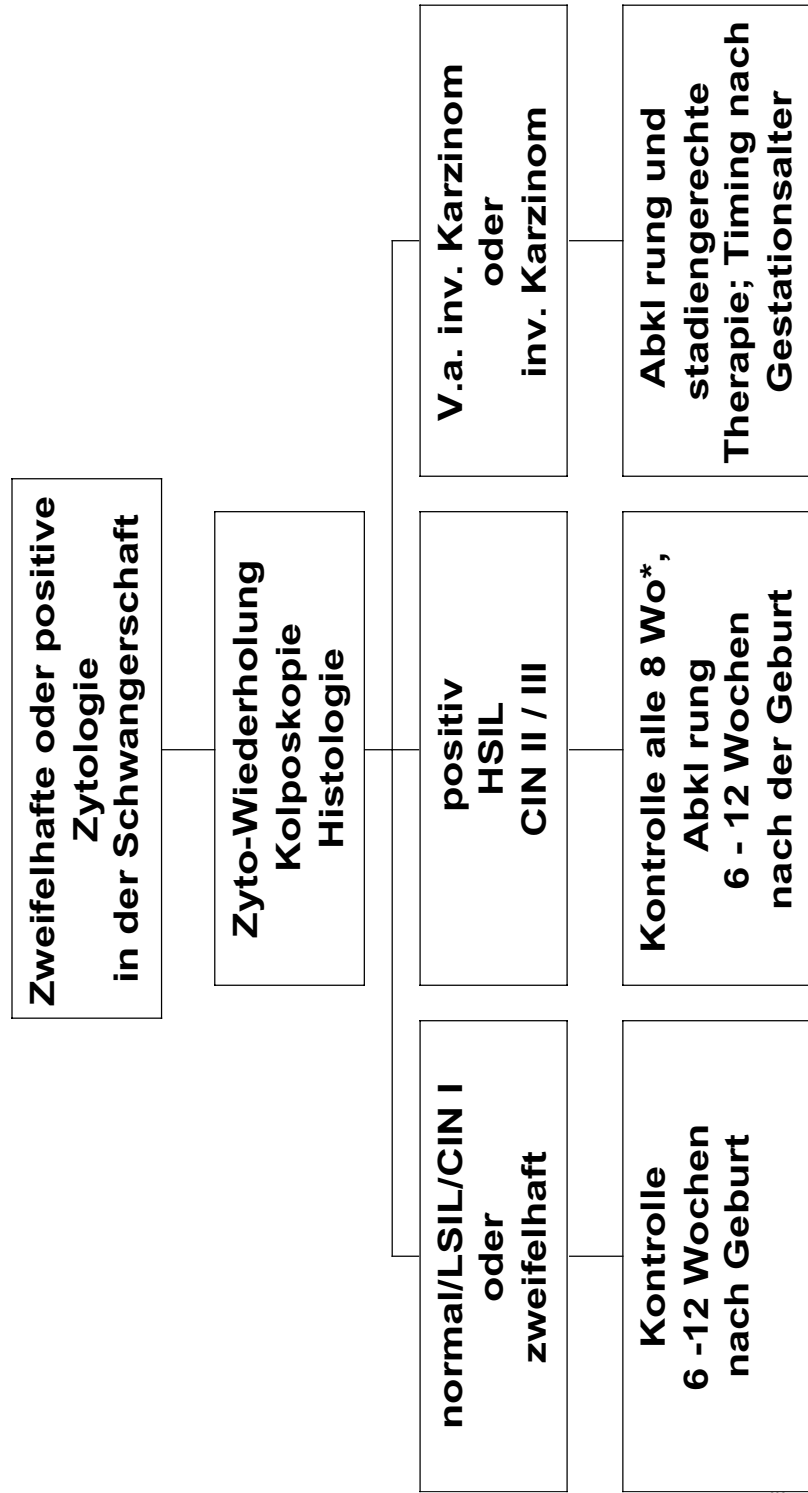
	PAP I	PAP II	PAP III		PAP IV		PAP V
<b>PAP (Orig.)</b>	normal	reaktiv entzdl.	Viruseffekt/ Kondylom	leichte Dysplasie	m ssige Dysplasie	schwere Dysplasie	(invasives) Karzinom
<b>Descriptiv WHO</b>							
<b>PAP (Mod.)</b>	PAP I	PAP II	PAP Iw, PAP II – III PAP III			PAP IV (a+b) / PAP IV - V	PAP V
<b>München II</b>	PAP I	PAP II	PAP III D			PAP IV a	PAP V
			PAP III (unklar)				
<b>Richart</b>	normal	reaktiv entzdl.	Viruseffekt/ Kondylom	CIN I	CIN II	CIN III	(invasives) Karzinom
<b>Bethesda</b>	normal	reaktiv entzdl.	LSIL		HSIL		(invasives) Karzinom
		favorisiert reaktiv			AGUS + ASCUS (unklar)	favorisiert neoplastisch	

## Vorgehen bei suspekter oder positiver Zervixzytologie (Nomenklatur nach Bethesda und Richart )



Legende:  
 HPV=Human Papilloma-Virusinfektion, LSIL=low grade squamous intraepithelial lesion, HSIL=high grade squamous intraepithelial lesion,  
 ASCUS=atypical squamous cells of uncertain significance, AGUS=atypical glandular cells of uncertain significance, CIN = cervical  
 intraepithelial neoplasia. ECC=endocervical curettage

## Vorgehen bei zweifelhafter oder positiver Zytologie in der Schwangerschaft



\* Andere Abstände nach Rücksprache mit dem Zytologen

Abbildung 2



SGGG

## Guideline:

Vorgehen  
bei  
Zervix-  
abstrich

© by SGGG

Sept. 2001  
Version 1.9

## Nachtrag:

Seit Abschluss der Arbeiten im Oktober 2001 zu dieser Guideline hat sich einiges getan. Ohne die Guideline sofort anpassen zu müssen, was sehr viel Zeit in Anspruch nehmen würde, möchten die Autoren Ihnen diese neuen Daten bzw. Mitteilungen zur Kenntnis bringen.

So wurde eine neue modifizierte Bethesda-Nomenklatur veröffentlicht (*JAMA Vol 287, No 16, 2114–2119, 2002*). Als wesentliche Neuerung ist die Unterteilung der sogenannten ASCUS-Fälle in ASC-US (Atypical squamous Cells – Undetermined Significance) bzw. ASC-H (Atypical Squamous Cells – cannot exclude HSIL). In der in dieser vorliegenden Guideline verwendeten Bethesda-Nomenklatur (1988, modifiziert 1991) wird in ASCUS favorisiert reaktiv und favorisiert neoplastisch unterschieden.

Weiters wurde ein von der American Society of Colposcopy and Cervical Pathology ein Consensus-Papier (*JAMA Vol 287, No 16, 2120–2129, 2002*) erarbeitet, in welchem die HPV-Testung für die sogenannten ASCUS-Fälle empfohlen wird.

Obwohl es einige Zeit dauern wird bis die zytologischen Labors die Unterscheidung in ASC-US und ASC-H vor-

nehmen werden und auch noch nicht alle Bedenken gegen die HPV-Testung ausgeräumt sind, wären folgende Schlüsse daraus zu ziehen:

Liegt auch nach einer Abklärung (Zytologie-Wiederholung, Kolposkopie und bioptische Abklärung) immer noch ein unklarer oder nicht konklusiver Befund (Zytologie, Kolposkopie und/oder Histologie) im Sinne ASC-H vor, so sollte die diagnostische Konisation indiziert werden. Liegt nach der Abklärung eine ASC-US vor, so kann zuerst weiter überwacht werden. Eine Konisation wäre erst einer bei Befundpersistenz > 12 Monate angebracht. Wird eine HPV-Testung durchgeführt, so ist bei HPV-negativen und -low grade Fällen das Untersuchungsintervall auszudehnen bzw. die chirurgische Intervention hinaus zu zögern.

Die Autoren hoffen, dass sich die wichtige Frage der HPV-Testung in Bälde endgültig klären wird, damit wir dann die überarbeitete Fassung dieser Guideline Ihnen zur Verfügung stellen können. Die Vorarbeiten haben dazu bereits begonnen.

*Für die Autoren:  
S. Heinzl*